確かな手ごたえを感じたい方から
家庭との両立を目指す方まで

由利組合総合病院　耳鼻咽喉科

常勤医　2名

山田　昌次　診療部長　　日本耳鼻咽喉科学会専門指導医
補聴器相談医　めまい相談医

荒井　直樹　診療科長　　日本耳鼻咽喉科学会専門医
補聴器相談医

診療スケジュール

	月	火	水	木	金
午前	外来	外来	外来	外来	外来/病棟
午後	学童外来 病棟	めまい外来 病棟	手術 病棟	病棟	手術

主な症例

耳　急性中耳炎・慢性中耳炎・滲出性中耳炎・真珠腫性中耳炎・
突発性難聴・その他難聴・外耳道異物・耳介血腫・腫瘍性疾患など

鼻　アレルギー性鼻炎・副鼻腔炎・鼻出血・鼻骨骨折・鼻腔異物・
腫瘍性疾患など

のど　咽頭喉頭炎・急性扁桃炎・扁桃周囲膿瘍・声帯ポリープ・
ポリープ様声帯・声帯結節・咽頭異物・口腔～咽喉頭の悪性腫瘍など

その他　めまい・顔面神経麻痺・ハント症候群・顔面・口腔内外傷・
唾液腺腫瘍・頸部膿瘍・嚥下障害（嚥下機能評価）など

外来は２ユニット
２台のデジタル処理可能な喉頭ファイバーが標準装備！

県内でも珍しく電気眼振図検査を中心としためまい精査機材がそろっています

中耳炎やアレルギー、扁桃炎などcommon diseaseの診療から、
緊急手術が必要な症例まで幅広く扱っています。

手術症例

耳　鼓室形成術　乳突削開術　鼓膜形成術(接着法など)
鼓膜チューブ留置術　サーファーズイヤー手術

鼻　鼻副鼻腔手術全般　鼻中隔矯正術　鼻中隔穿孔閉鎖術
経鼻的経蝶形骨洞的下垂体腫瘍摘出術

のど　口蓋扁桃摘出術　アデノイド切除術　声帯ポリープ切除
顎下腺摘出　耳下腺浅葉切除　気管切開術
喉頭全摘術　舌部分切除　頸部リンパ節郭清
咽頭異物摘出(コインなど)　甲状舌管嚢胞摘出(Sistrank法)

その他　口腔内瘻孔閉鎖(local flap法)　ガマ腫に対するOKE432注入など

小児のコイン異物も１年目ですぐに摘出できます

上級医が**丁寧**に指導します！

当科での研修の特徴

・大学病院では悪性疾患中心となりますが、当科では一般的疾患の症例を多数経験することができます。

・耳鼻咽喉科の特性上、患者層が子供から老人まで幅広く、小児の診察にも慣れることができます。

・薬剤による保存的治療のほか、手術、外傷や異物に対して縫合や処置を行うため、外科的処置のトレーニングもできます。特に当院では形成外科がないため、顔面外傷を当科で担当しています。縫合のスキルを磨けます。

・特殊な症例を除いては、当科的な経験を約半年ほどでも積めば通常の外来業務がおおむねできるようになります。

・最近はプライマリーケアの１つとして当科を短期間(２週間など)でも研修する先生も増えてきています。もちろん大歓迎です！

学会発表など

学会発表も積極的に行っています
各種学会への出席も可能な限り希望に沿っています

2017年度　出席学会
5月　第118回日本耳鼻咽喉科学会総会
6月　第42回日本頭頸部癌学会
第80回耳鼻咽喉科臨床学会
ポスター発表：鼻性眼動脈仮性動脈瘤の１例

11月　第27回日本耳科学会
12月　第163回日本耳鼻咽喉科学会秋田県地方部会
発表：多発脳神経麻痺を呈した帯状疱疹の一例

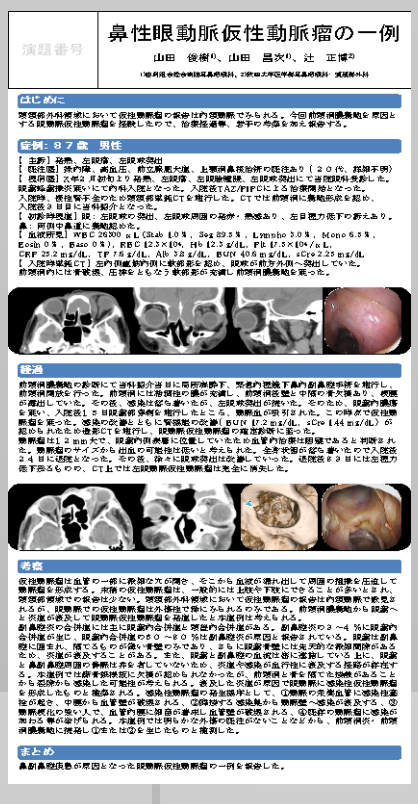

演題番号

鼻性眼動脈仮性動脈瘤の一例

山田　俊樹[1]、山田　昌次[1]、辻　正博[2]

[1]由利組合総合病院耳鼻咽喉科、[2]秋田大学医学部耳鼻咽喉科・頭頸部外科

はじめに

頭頸部外科領域において仮性動脈瘤の最多は内頸動脈であられる。今回 前頭洞膿瘍を原因とする眼動脈仮性動脈瘤を経験したので、治療経過等、若干の考察を加え報告する。

症例：８７歳　男性

［主訴］発熱、左眼痛、左眼球突出
［既往歴］狭心症、高血圧、前立腺肥大症、上顎洞鼻茸摘出術の既往あり（２０代、詳細不明）
［現病歴］２週間前より発熱、左眼痛、左眼球突出にて当院耳鼻科受診した。眼窩蜂窩織炎疑いにて内科入院となった。入院後TAZ/PIPCによる治療開始となった。入院時、感染巣不全のため頭頸部単純CTを施行した。CTでは前頭洞に膿瘍形成を認め、入院後３日目に当科紹介となった。
［初診時所見］眼：左眼球の突出、左眼球周囲の発赤・熱感あり、左目視力低下の訴えあり。鼻：所見中鼻道に膿瘍認めた。
［血液所見］WBC 26300 μL（Stab 4.0％，Seg 89.5％，Lymph 3.0％，Mono 6.5％，Eosin 0％，Baso 0％），RBC 423×10⁴，Hb 12.3 g/dL，Plt 17.5×10⁴/μL，CRP 29.2 mg/dL，TP 7.5 g/dL，Alb 3.8 g/dL，BUN 40.6 mg/dL，sCre 2.23 mg/dL
［入院時単純CT］左内頸動脈内に線状影を認め、眼球が前方外側へ突出していた。前頭洞内には膿瘍、圧排をともなう軟部影が充満し前頭洞膿瘍を認めた。

経過

前頭洞膿瘍処置のため当科紹介当日に局所麻酔下、患者内視鏡下鼻内副鼻腔手術を施行し、前頭洞開放を行った。前頭洞には治療経過の膿が充満し、前頭洞底壁と中隔の著欠損あり、硬膜が露出していた。その後、感染は落ち着いたが、左眼球突出が続いた。そのため、眼窩内膿瘍を疑い、入院後５日目緊急手術を施行したところ、膿瘍孔が見引された。この時点で仮性動脈瘤を疑った。感染の改善とともに腎機能の改善（BUN 17.2 mg/dL，sCre 1.44 mg/dL）が認められたため造影CTを施行し、眼窩動脈瘤の確定診断に至った。
動脈瘤は１２mm大で、眼窩内側壁に位置していたため出血量内治療は困難であると判断された。動脈瘤のサイズから近位の可塞栓は困難と考えられた。全身状態が落ち着いたので入院後３４日目に退院となった。その後、徐々に眼窩内出血が増していった。退院後２９日には左視力低下訴えるものの、CT上では左眼動脈仮性動脈瘤は完全に消失した。

考察

仮性動脈瘤は血管の一部に損傷を加えたのち、そこから血液が漏れ出して周囲の組織を圧迫して動脈瘤を形成する。本例の仮性動脈瘤は、一般的には上顎や下顎にできることが多いとされ、頭頸部外科の領域では少ない。頭頸部外科領域において仮性動脈瘤の最多は内頸動脈で観察されるが、眼窩内での仮性動脈瘤は外傷性や感染からなられるものである。前頭洞膿瘍から眼窩へと炎症が波及して眼動脈仮性動脈瘤を発症した本症例は考えられる。
副鼻腔炎や合併症には生じ眼窩内合併症と頭蓋内合併症がある。副鼻腔炎のうち～6 %に眼窩内合併症が生じ、眼窩内合併症の６０～８０％は副鼻腔炎が原因と報告されている。眼窩は副鼻腔に隣接し、薄くるもろい骨壁で隔てられており、また眼窩骨壁には血管的な解剖開孔があるため、炎症が波及することがある。また、眼窩と副鼻腔の血流は密に連絡している上に、眼窩と鼻腔周囲の静脈は弁を有していないため、炎症や感染が血行性に波及する推論が存在する。本症例では鼻骨欠損部に欠損が認められなかったが、前頭洞と骨を隔てた接触があることから感染から感染による可能性が考えられる。波及した炎症が原因で眼窩内に感染性仮性動脈瘤を形成したものと推論される。感染性動脈瘤の発症機序として、①動脈の壊死部に感染性塞栓が起き、中膜から血管壁が破壊される、②隣接する感染巣から動脈壁へ感染が波及する、③動脈形成で狭い入口で、血管内腔に膿瘍が連絡し、血管壁が破壊される、④既存の動脈瘤に感染が加わる事が挙げられる。本症例では明らかな外傷の既往がないことなどから、前頭洞炎・前頭洞膿瘍に続き①または②を主にたどったものと推測した。

まとめ

鼻副鼻腔病巣が原因となった眼動脈仮性動脈瘤の一例を報告した。